Ueber

die Hernia properitonealis

unter Mittheilung eines durch Radicaloperation geheilten Falles.

Inaugural-Dissertation

zur

Erlangung der Doctorwürde

in der

Medicin, Chirurgie und Geburtshülfe,

welche

nebst beigefügten Thesen

mit Zustimmung der Hohen Medicinischen Fakultät

zu Greifswald

am

Freitag, den 2. Mai 1884

Mittags 1 Uhr

öffentlich vertheidigen wird

Alfons von Chrzanowski

prakt. Arzt

aus Posen.

Opponenten:

B. Zielinski, cand med.

M. Hager, cand. med.

Greifswald.

Druck von Julius Abel.

1884.

Digitized by the Internet Archive
in 2026

https://archive.org/details/IA40153715_0121

Seinen theuren Eltern

in kindlicher Liebe und Dankbarkeit

gewidmet

vom

Verfasser.

Unter der Bezeichnung einer Hernia inguino-properitonealis[1]), Krönlein[2]), verstehen wir diejenige besondere Art der Bruchsackbildung, bei der es sich unter Voraussetzung einer Leistenhernie um einen zweifächerigen Bruchsack handelt, dessen eine Abtheilung im Inguinalcanal und Scrotum, dessen andere zwischen Fascia transversa und Peritoneum liegt. Das Analogon dieses Verhaltens des Bruchsackes bei einer Cruralheruie bezeichnen wir als Hernia cruro-properitonealis; — bei beiderlei Bezeichnung ist von Krönlein zugleich auf die Entstehung der Hernie insofern Rücksicht genommen, als er mit diesen Namen nur diejenigen Brüche der Art belegen will, die nicht aus Divertikeln des Bauchfells, sondern auf rein mechanischem Wege aus einer bereits bestehenden Hernie sich entwickelt haben.

---

[1]) Synonyma: Hernia inguinalis et intrailiaca Parise oder Hern. inguinalis und intraparietalis Birkett.

[2]) Herniologische Beobachtungen aus der v. Langenbeck'schen Klinik von Dr. R. U. Krönlein. Langenb. Arch. Bd. XIX. 1876. Seite 416.

Uebrigens was das genauere anatomische Verhalten dieser Hernien anbetrifft, spricht Krönlein [1]) in einer weiteren Mittheilung über diesen Gegenstand folgendes: „Das Charakteristische dieser Bruchformen liegt in der eigenthümlichen Configuration des Bruchsackes, der zum Theil vor, zum Theil hinter den Bauchdecken gelagert ist und so zwei Bauchfelltaschen darstellt, die einmal unter sich durch einen engeren, die Bauchwand an einer Stelle durchsetzenden Canal zusammenhängen, dann aber auch durch eine gemeinschaftliche Oeffnung (Ostium abdominale) mit der Bauchhöhle communiciren. Die Stelle, wo die Bauchwand von dem Bruchsacke durchsetzt wird, ist entweder der Leisten- oder der Schenkelcanal, und so entspricht denn die vordere Tasche des Bruchsackes unserer Hernien ganz und gar dem Bruchsacke der gewöhnlichen Leisten- und Schenkelbrüche. Bei der H. inguino-properitonealis ist es in der Mehrzahl der Fälle der Processus vaginalis perit., welcher die vordere Bruchsacktasche darstellt; auch in den übrigen Beobachtungen, wo der congenitale Charakter dieser Bruchsacktasche sich nicht nachweisen liess, handelte es sich fast immer

[1]) Weitere Mittheilungen über die Hernia inguino-properitonealis von Prof. Dr. R. U. Krönlein. Langenb. Arch. Bd. XXV. 1880. Seite 565.

um äussere Leistenbrüche, und Bär ist der Einzige, welcher in seinem Falle durch genaue anatomische Zergliederung feststellen konnte, dass die vordere Bruchsacktasche einwärts von der A. epigastrica inferior die hintere Wand des Leistencanals durchsetzte und somit völlig dem Bruchsacke einer inneren Leistenhernie (nach Hesselbach) entsprach."

Um nun das Verhalten des Bruchsackes hinter der Bauchwand zu verstehen, muss man unterscheiden, ob die Mündung des intraabdominellen Bruchsackes mit derjenigen des Inguinalbruchsackes confluirt oder ob sie gemeinschaftlich für beide Bruchsäcke zum Eingange dient. B. Schmidt[1]) spricht darüber: „Im ersten Falle, welcher der häufigere ist, zweigt vom Halse des Inguinal-Bruchsackes der properitoneale ab, beide bilden die Form eines Zwerchsackes, Hern. en bissac; die Längsaxe des intraabdominellen bildet mit der des extraabdominellen einen spitzen oder stumpfen Winkel, je nachdem die properitoneale Abzweigung nach der Blase oder nach der Spina ilei gerichtet ist.

Im letzteren Falle liegen beide Säcke übereinander, stellen die Form einer Sanduhr dar. — Die Grösse

---

[1]) Die Unterleibsbrüche von Prof. Dr. B. Schmidt in Leipzig. Handbuch der allgem. und spec. Chirurgie von v. Pitha und Billroth. Bd. III. 2. Abtheil. 1882. S. 277.

des intraabdominellen Sackes wechselt zwischen der einer Wallnuss und eines Mannskopfes. Das Orificinternum ist bis zu 4 Linien eng oder lässt 2 3 Finger ein; in der Regel ist es sehr scharfkantig und unnachgiebig.“

Die Wichtigkeit der Kenntniss dieser Hernien möge mit Krönlein's eigenen Worten, die seiner zuerst citirten Arbeit entnommen sind, hervorgehoben werden. „Wie nothwendig es wäre, sagt er, dass die Kenntniss dieser Hernia inguino-properitonealis eine bessere und allgemeinere würde, geht schon aus der einen traurigen Thatsache hervor, dass bis jetzt alle berichteten Fälle tödtlich verliefen, und dass, mit Ausnahme der Beobachtung aus der von Langenbeck'schen Klinik, der Sitz der Einklemmung immer verkannt und die Einklemmung niemals durch die Operation gehoben worden war.“ Allerdings ist diese Aussage bereits im Jahre 1876 gethan und seit der Zeit hat sich manches in dieser Hinsicht, sowohl was die Diagnose ante oder intra operationem, als auch was den operativen Erfolg derartiger Hernien anbelangt, zum Besseren gewendet.

Immerhin ist bis jetzt noch eine schon vor der Operation richtig erkannte und glücklich operirte derartige Hernie von grossem Interesse; es mag nun gerade dies unsere Arbeit gerechtfertigt erscheinen lassen,

da sich dieselbe die Veröffentlichung einer solchen zum Hauptzweck gestellt hat. Der betreffende Fall wurde am Schluss des verflossenen Semesters in der hiesigen chirurgischen Klinik gleich als Hernia properitonealis mit Kryptorchismus diagnosticirt und vom Herrn Prof. Dr. Vogt mittelst Radicaloperation geheilt.

Bevor wir jedoch an die Beschreibung dieses uns in freundlichster Weise vom Herrn Prof. Dr. Vogt zur Veröffentlichung überlassenen Falles herantreten, möge es uns gestattet sein, zuvor noch einiges über die Entstehungsweise, Diagnose, Symptome und Behandlung solcher Hernien vorauszuschicken, woran wir eine kurze Uebersicht der bisherigen Casuistik anschliessen werden.

Fragen wir nun zuerst, auf welche Weise eine Hernia inguino-properitonealis entsteht, so müssen wir den Auseinandersetzungen Krönleins [1]) beistimmen, der die Streubel'sche Darstellung der Bruchsackbildung bei diesen Hernien für die Mehrzahl der Fälle als die zutreffendste bezeichnet. Auf die neueren Erfahrungen gestützt, nimmt er gleich Streubel an, dass die Bildung des Saccus inguinalis das Primäre ist, und dass der Saccus properitonealis sich erst während des

[1]) Weitere Mittheilungen über die Hernia inguino-properitonealis von Prof. Dr. R. U. Krönlein. Langenb. Arch. Bd. XXV. 1880. Seite 568.

Lebens „durch Ablösung des Bruchsackhalses von dem inneren Leistenringe und seitliche Ausstülpung der Bruchsackwand hinter den Bauchdecken und vor dem parietalen Bauchfelle (Streubel)“ entwickelt, — sich also aus dem Bruchsacke einer einfachen, bereits bestehenden Hernie herausbildet und somit keine congenitale Anlage besitzt. Hierbei können vielfach begünstigende Momente eine grosse Rolle spielen, von denen wir hier nur dasjenige anführen wollen, welches auch für unseren Fall geltend ist, nämlich „die Bildungshemmung bei dem Descensus testiculi, der zufolge der Hoden am inneren Leistenringe oder im Leistencanale liegen bleibt und die Bruchcontenta, nachdem sie in den offenen Processus vaginalis eingetreten sind, am Herabsteigen in das Scrotum gehindert werden (Streubel).“

Krönlein [1]) leitet auch noch weiter aus der Beobachtung, dass unter den 23 Fällen von H. inguino-properitonealis, die er zusammengestellt hat, 15 congenitale Leistenbruchsäcke sich vorfanden, von denen 9 wiederum mit Kryptorchismus complicirt waren, den Satz hervor, dass eine H. inguino-properitonealis sich meist aus einer angeborenen Leistenhernie entwickelt.

---

[1]) Ebenda S. 469 u. 470.

Zur Begründung dieser Behauptung zieht er die Thatsache mit in Rechnung, dass unter 20 Beobachtungen derartiger Hernien die Erkrankung 13 mal rechtsseitig war, und erklärt dieses Vorkommniss aus den Worten Wernher's, „dass der rechte Hoden später als der linke herabsteigt, häufiger zurückgehalten wird und dass der rechte Peritonealfortsatz sich durchschnittlich später als der linke und sehr oft erst in späteren Jahren schliesst."

Eine andere Erklärung für die Entstehung einer Hernia inguino- resp. cruro-properitonealis haben für manche Fälle v. Linhart und Bär gegeben. Krönlein acceptirt zwar ihre Ansicht, will aber den Unterschied der Aetiologie, zumal er die Möglichkeit einer Auseinanderhaltung derselben auch in praxi nicht ausschliesst, wenigstens in einer anderen Benennung gewahrt wissen und schlägt für solche Bruchformen die Namen: H. diverticuli parieto-inguinalis resp. parietocruralis vor. Es sind dies Fälle, die nicht, wie oben geschildert, bei einer bereits bestehenden Hernie auf rein mechanischem Wege sich ausbilden, sondern die auf Divertikelbildungen des parietalen Bauchfells in der Nähe des inneren Leisten- resp. Schenkelringes zurückzuführen sind. Rokitansky deutete diese Taschen als Bildungsübermaass des Bauchfells, und v. Linhart

und Bär wiesen zuerst darauf hin, dass aus denselben „sich gelegentlich der inguinale oder crurale Bruchsack entwickeln kann oder diese mit einem bereits bestehenden Leisten- oder Schenkelbruchsacke so sich vereinigen können, dass ebenfalls ein Zwerchsackbruch daran resultirt.“ (Krönlein).

Was die Diagnose solcher Hernien anbetrifft, so ist dieselbe bis vor kurzem immer erst durch die Section festgestellt worden. Krönlein war der erste, der eine H. inguino-properitonealis intra vitam erkannte, und seitdem, Dank Krönleins, hier schon mehrfach citirten Arbeiten über diesen Gegenstand, sind bis jetzt schon mehrere theils vor, theils während der Operation richtig erkannte derartige Hernien publicirt worden, die zum Theil auch von glücklichem operativen Erfolg gekrönt wurden.

Krönlein [1]) gibt für die Erkenntniss dieser Bruchformen folgende Anhaltspunkte an.

1. Ohne irgend welchen operativen Eingriff kann schon durch eine genaue Untersuchung allein die Diagnose sicher erkannt werden, und zwar:

a) bei freiem Bruchinhalte, wenn der Nachweis der properitonealen Bruchgeschwulst und des Zusammenhanges derselben mit dem vorliegenden Leisten-

[1]) Ebenda S. 575 und folgende.

bruche gelingt; — sogar die Configuration des Bruchsackes lässt sich manchmal erschliessen, wenn man das beiden Bruchsackabtheilungen gemeinschaftliche Ostium abdominale entdeckt.

Dies zu erreichen hat man erstlich die Inspection, indem man die Bauchdecken über den Lig. Pouparti durch die properitoneale Geschwulst deutlich hervorgedrängt sieht; zweitens die Palpation, wobei man die über dem Lig. Pouparti liegende properitoneale Bruchgeschwulst durch die Bauchdecken hindurch als einen glatten, rundlichen Tumor fühlt, den man durch Druck verkleinern oder gar zum Verschwinden bringen kann; — die Palpation wird hierbei öfters durch den Umstand wesentlich erleichtert, dass die Bauchdecken oft durch Druckatrophie von Seiten der Geschwulst sehr dünn geworden sind.

Im Falle dass der hintere Bruchsack tiefer ins kleine Becken hinabreicht, nützt die Palpation nur von der Vagina oder vom Rectum aus.

Ferner wird eine abnorme Lage des Hodens oder ausgesprochener Kryptorchismus in Complication mit einer Hernie gleichfalls den Verdacht aufkommen lassen, dass eine H. inguino-properitonealis vorliegt.

b) bei Einklemmung unter Berücksichtigung derselben Momente mit dem Unterschiede, dass die Pal-

pation des properitonealen Bruchsackes sehr schmerzhaft sein wird.

Während wir aber bei freiem Bruchinhalt die Diagnose einzig und allein auf die objective Untersuchung gründen müssen, da die Symptome dieser Bruchformen im freien Zustande kaum anders sind, als diejenigen der gewöhnlichen Hernien, können wir im Einklemmungsfalle zur Fixirung der Diagnose noch einen zusammenhängenden Symptomencomplex verwerthen, der für die H. inguino-properitonealis geradezu als charakteristisch gelten muss.

Die Einklemmung geschieht nämlich bei diesen Hernien nur höchst selten in dem inguinalen Theil des Bruchsackes; ihr Sitz ist vielmehr fast immer entweder das Ostium abdominale oder die Eingangsöffnung in die properitoneale Tasche. Demnach kann man bei der Incarceration den inguinalen Bruchsack selbst ganz leer finden oder der Bruchinhalt desselben wird sich, selten eben dauernd, doch meist mit Leichtigkeit reponiren lassen. Dabei werden aber die Incarcerationserscheinungen fortdauern und dieses allein wird dem Chirurgen genügen, die richtige Diagnose zu stellen.

Characteristisch für die Einklemmung dieser Hernien ist auch noch der Umstand, dass die Incar-

cerationserscheinungen selten acut, meist dagegen subacut oder sogar chronisch verlaufen.

2. Während der Operation, die bis jetzt nur bei Einklemmung ausgeführt wurde, wird dem Operateur als ein wichtiger Hinweis für die Diagnose, erstens das eben geschilderte Verhalten des inguinalen Bruchsackes und des Inhaltes desselben dienen, und zugleich werden ihm die bei wiederholter Reposition immer von Neuem prolabirenden Bruchcontenta die Annahme gestatten, dass der Bruchinhalt hinter der Bruchpforte in irgend einer Weise fixirt gehalten wird. Kann er jetzt mit dem durch die Bruchpforte eingeführten Finger eine der Bauchwand anliegende, prall gespannte und unbewegliche Darmwand fühlen, so ist die Diagnose gesichert.

Krönlein erwähnt noch eines wichtigen Symptomes, das bis jetzt in 3 Fällen zur Beobachtung gekommen ist; es hat sich nämlich bei der Dilatation des inneren Leistenringes eine grosse Menge blutigen, trüben Serums nach aussen ergossen, welches man als das Bruchwasser der properitonealen Tasche erklären muss. Krönlein hält dieses Moment geradezu für pathognomonisch bei einer h. inguino-properitonealis.

3. Endlich wird, wenn nach der Operation einer eingeklemmten Hernie die Incarcerationserscheinungen

weiter fortdauern, der nächste Gedanke des Chirurgen sein, dass sich in diesem Falle um eine bis dahin nicht erkannte properitoneale Bruchform handelt. Die Behandlung derartiger Hernien nach Krönlein können wir mit den paar Worten zurückgeben: Bruchband bei freiem Bruchinhalte, Hernio-Laparotomie bei Incarceration desselben.

Den Gang der Operation schildert er kurz ungefähr so, dass zuerst der inguinale Bruchsack eröffnet und hierauf die Spaltung des Leistencanals vorgenommen wird, wobei zum Zwecke der Reposition der Bruchcontenta selbst eine ausgedehntere Durchschneidung der Bauchdecken nicht gescheut werden soll. Die Frage, „ob nicht mit der Hernio-Laparotomie die Radical-Operation des Bruches sich vereinigen liesse, ob das Ostium abdominale nicht geschlossen, der ganze Bruchsack extirpirt werden könne etc.," überlässt er der Zukunft zur Beantwortung. Diese Frage gilt bei Krönlein natürlich nur den incarcerirten Hernien, da er einen operativen Eingriff bei den freien Hernien vollständig verwirft. Er sagt darüber:[1]) „an eine Radicalbehandlung der freien H. inguino-properitonealis ist bei der grossen Gefahr des hierzu nöthigen Ein-

[1]) Langenb. Arch. Bd. XXV. S. 579.

griffes und bei der noch grösseren Unsicherheit des Erfolges gar nicht zu denken.“

Aus diesem Grunde räth er für die freien Hernien der Art sich mit einem Bruchband zu begnügen, hebt aber zugleich das Unvermögen hervor, mit diesem auf das Ostium abdominale des Bruchsackes sicher einwirken und das Wiederhereintreten der Baucheingeweide in die properitoneale Tasche verhindern zu können. Einen gewissen Erfolg davon verspricht sich Krönlein in den Fällen, wo „die properitoneale Tasche unmittelbar hinter den Bauchdecken über dem Lig. Ponparti und das Ostium abdominale des Bruchsackes in der Nähe des inneren Leistenringes liegt.“ Doch auch hier zweifelt er den Enderfolg sehr an, indem er zu dieser Behandlung, die er in einem solchen Falle angewendet hat, die Worte [1]) hinzusetzt, — „ob auch für die Dauer, ist mir allerdings mehr als zweifelhaft.“ Wegen dieser Unzulänglichkeit der Bruchbandwirkung bezeichnet Krönlein [2]) die Prognose schon für den freien Zustand der Hernia inguino-properitonealis als „durchaus ungünstig“.

Wenn wir nun überlegen, dass ein Bruchband bei diesen Hernien, da es nur den äusseren Leisten-

[1]) Langenb. Arch. Bd. XXV. S. 552.

[2]) Ebenda S. 578.

ring verschliesst, bei starker Anwendung der Bauchpresse die Baucheingeweide in die properitoneale Tasche wieder hereintreten lässt und dass der Patient daher zu häufigen Repositionen verleitet wird, so haben wir hierin 2 Momente,[1]) die zuerst zwar nur als begünstigend für das Entstehen einer H. inguino-properit. angeführt werden, die aber auch sicherlich eine bereits bestehende zur Vergrösserung bringen. Wenn wir ferner bei unseren Hernien einerseits die winkelige Lage der Bruchcontenta zu der Eingangspforte beachten und andererseits die Scharfkantigkeit der Bruchpforte nicht vergessen, so werden wir auch noch, sowohl die grössere Wahrscheinlichkeit der Einklemmung, als im gegebenen Falle eine desto stärkere Constriction der eingeklemmten Partie zulassen müssen. Und wenn wir endlich die Incarcerationserscheinungen berücksichtigen, die gerade bei diesen Bruchformen sehr subacut aufzutreten pflegen, — so zwar, dass selbst ein Fachchirurg in einem Falle[2]) 8 Tage lang mit der Herniotomie gezögert hat, was auf den an seine Beschwerden allmählich gewohnten Patienten übertragen, soviel heisst, dass sich derselbe recht spät zur Behandlung stellen möchte, — so werden wir

[1]) Ebenda S. 568.

[2]) Vergl. Krönlein, Langenb. Arch. Bd. XXV. S. 577.

bei alledem auch noch die häufigere Nothwendigkeit einer Darmresection, eine grössere Schwächung des Patienten etc. bei der chirurgischen Behandlung derartiger Fälle zu befürchten haben.

Wenn wir dies alles zusammenfassen, so drängt sich uns die Frage auf, ob bei einer freien Hernia inguino-properitonealis, falls dem Arzte diese Diagnose gelungen ist, es nicht gestattet wäre, diesen Vortheil der ärztlichen Kunst im Intesesse des Patienten gehörig dahin auszunutzen, dass man im Vertrauen auf die Antisepsis, in diesem Falle abweichend von der Behandlung der gewöhnlichen Hernien, sofort zur Radicaloperation schreitet, und den Erfolg derselben ev. durch Nachbehandlung mittelst eines Bruchbandes unterstützt und sichert.

Da der von uns zu beschreibende Fall diese Frage nahe berührt, so werden wir auf dieselbe zum Schlusse unserer Arbeit noch einmal zurückkommen und jetzt eine kurze Zusammenstellung der bisher veröffentlichten Fälle von Hernien mit properitonealer Bruchsackbildung folgen lassen. Wir benutzen hierzu für die ersten 24 Fälle die Arbeit von Krönlein.[1])

1. Fall. Fieber. Rechtsseitige Hernia inguino-properitonealis libera erkannt bei der Section,

[1]) Langenb. Arch. Bd. XXV.

während des Lebens ohne Symptome. Tod nach einer Herniotomie wegen linkss. H. scrotalis incarcerata.

2. Krönlein. Intra vitam diagnosticirte rechtss. H. inguino-properitonealis intestinalis reponibilis, unvollständiger Descensus testiculi dextri. Keine Operation; Bruchband.

Die folgenden Fälle 3—10 incl. haben den unvollständigen Descensus testiculi gemeinsam.

3 Parise. H. inguinalis incarcerata diagnosticirt, nach der Herniotomie ohne Erfolg bei der Section als inguino-properitonealis erkannt.

Aehnliche Fälle sind 4. Cock. H. linksseitig. 5. Textor. H. rechtsseitig; Tod an Peritonitis und 6. Hilton. H. linksseitig.

7. Birkett. H. scrotalis dextra incarcerata diagnosticirt; keine Operation, Tod an Peritonitis; bei der Section H. inguino-properitonealis.

8. R. Froriep. Innere Einklemmung diagnosticirt, da äusserlich keine Bruchgeschwulst zu entdecken war; rechter Testikel hinter dem äusseren Leistenringe. Keine Operation. bei der Section eine H. inguino-properitonealis dextra.

9. Dittel. Fall ähnlich wie 3.

10. Krönlein. H. inguinalis congenita incarcerata dextra. Herniotomie und Darmresection. Tod

an Delirium potatorum; bei der Section eine H. inguino properitonealis dextra,

Bei den Fällen 11—16 incl. war die Lage des Testikels normal.

11. Hernu. Innere Einklemmung angenommen und H. scrotalis dextra reponibilis diagnosticirt. Herniotomia interna ohne Erfolg. Tod an Peritonitis; bei der Section H. inguino-properitonealis.

12. A. Cooper. H. scrotalis dextra incarcerata diagnosticirt; Herniotomia interna ohne Erfolg. Bei der Section H. inguino-properitonealis erkannt.

13. Janzer. Innere Einklemmung oder Peritonitis angenommen; H. scrotalis dextra reposita, Reposition vom Patienten selbst besorgt. Keine Operation, bei der Section eine H. inguino-properitonealis.

14. Lehmann. Innere Einklemmung, Volvulus oder Massenreduction angenommen; H. inguinalis dextra reponibilis. Herniotomia interna ohne Erfolg; bei der Section H. inguino-properitonealis erkannt; keine Peritonitis.

15. Fieber. H. inguinalis dextra incarcerata diagnosticirt Herniotomia interna ohne Erfolg; Tod an Peritonitis; bei der Section H. inguino-properit. dextra erkannt.

16. v. Wahl. H. inguinalis sin. incarcerata diag-

nosticirt Herniotomia interna mit Resection des gangränösen Darmes; Tod kurz nach der Operation an Peritonitis. Bei der Section H. inguino-properitonealis.

17 Bär. H. scrotalis dextr. incarcerata diagnosticirt, gleichfalls eine Incarceratio interna angenommen. Herniotomia externa; Tod an Peritonitis; bei der Section H. inguino-properitonealis dextra.

18. Arnaud. H. inguinalis incarcerata diagnosticirt. Herniotomie ohne Erfolg; bei der Section H. inguino-properitonealis.

19. Pelletan. H. inguinalis sin. incarcerata diagnosticirt; Herniotomia interna ohne Erfolg; Tod an Peritonitis. Bei der Section H. inguino-properitonealis erkannt.

20. Cock. Fall ähnlich wie 19.

21. Streubel. H. inguinalis sin. et dextra reponibilis; innere Einklemmung; möglicherweise als mit dem rechtss. Bruch zusammenhängend diagnosticirt. Keine Operation wegen des moribunden Zustandes des Patienten; bei der Section H. inguino-properitonealis dextra.

22. E. Richter. H. inguinalis sin. reposita; innere Einklemmung diagnosticirt. Herniotomie ohne Erfolg; bei der Section H. inguino-properitonealis.

23. Péan. H. inguinalis sin. incarcerata diagnosti-

cirt. Herniotomia interna ohne Erfolg; bei der Section H. inguino-properitonealis.

24. Tessier. H. cruraris incarcerata diagnosticirt, ausserdem innere Einklemmung angenommen, da Herniotomie ohne Erfolg gewesen. Bei der Section H. cruro-properitonealis erkannt.

So weit die Zusammenstellung Krönleins; es kommen noch folgende Fälle hinzu:

25. Krönlein. (Weitere Notiz über die Hernia inguina-properitonealis. Langenb. Arch. Bd. XXVI. S. 521.) H. inguino-properitonealis dextra incarcerata, diagnosticirt vor der Operation; Herniotomie mit Heilung.

Gleichzeitig mit Veröffentlichung dieses Falles macht Krönlein auf den Aufsatz von Rossander aufmerksam, welcher zwei derartige Hernien erwähnt. Es wären dies also, erstens der von Santesson in der Zusammenstellung der 26. Fall, welcher nach erfolgloser Operation erst auf dem Secirtische als H. inguino-properitonealis erkannt wurde, und zweitens der von Rossander selbst als 27. zu verzeichnen, bei welchem die Diagnose während der Operation auf eine H. cruro-inguinalis gestellt wurde; der Kranke genas.

28. Neuber. (Mittheilungen aus der chirurgischen Klinik zu Kiel. Langenb. Arch. Bd. XXVI.

S. 509.) H. inguino-properitonealis incarcerata, diagnosticirt während der Operation. Heilung.

29. Löbker. (Vogt, Mittheilungen aus der chirurgischen Klinik in Greifswald. 1884. S. 94). Hernia inguino-properitonealis incarcerata dextra, diagnosticirt vor der Operation; Hoden im Leistencanal. Herniotomie mit Castration. Tod an Peritonitis, die beim Patienten bereits vor Beginn der Behandlung deutlich vorhanden war.

30. Bolling. (Berl. Klin. Wochenschrift 1882. Nr. 26.) H. inguino-properit. incarcerata; Kryptorchismus. Die genauthmaaste Diagnose während der Operation bestätigt. Heilung.

31. Oberst. (Centralblatt für Chirurgie 1883. Nr. 5.); ähnlicher Fall wie 30.

32. Trendelenburg. (Verhandl. des chirurg. Congresses 1881.) H. inguino-properit. incarcerata; Hydrocele abdominalis bilocularis. Diagnose während der Operation. Heilung.

Bei der Veröffentlichung des Falles 31 macht Oberst darauf aufmerksam, dass in Fällen, — so verhielt sich der von ihm behandelte, — wo die abdominale Bruchpforte sich mit dem Finger durch den Leistencanal erreichen und stumpf dilatiren lässt und der bisherige Verlauf und die Dauer der Einklemmung

die Annahme gestatten, dass der Darm bis dahin noch nicht gangränös geworden, aus eben diesen Gründen eine ausgedehnte Spaltung der abdominellen Partie des Bruchsackes nicht nöthig ist. Zugleich giebt er sein Urtheil über das Trendelenburg'sche Verfahren, welches in Laparotomie und Hineinziehen des Darmes in die Bauchhöhle besteht, dahin ab, dass er dasselbe als das eingreifendste nur in denjenigen Fällen anzuwenden räth, wo die Herniotomie nicht zum Ziele führt.

Anmerkung. Als zweifelhaft dieser Casuistik angehörig, denn von den behandelnden Chirurgen selbst unentschieden gelassen resp. anderweitig erklärt, führen wir hier zwei Fälle an, welche von Schmidt (Deutsche Zeitschrift für Chirurgie Bd. XX. 1884. S 116) beschrieben resp. erwähnt worden sind. Der erste ist ein von Schmidt vor der Operation als Hydrocele funiculi spermatici diagnosticirter und von Benjamin wegen Incarceration einer Leistenhernie operirter Fall, welcher bei der Herniotomie das von Krönlein als pathognomonisch für die H. inguino-properit. bezeichnete Symptom darbot, indem sich bei der vorgenommenen Dilatation des inneren Leistenringes aus „einer intraabdominellen Cyste", die nach der Blase hin gelegen war, reichliche Flüssigkeit entleerte. Da

jedoch die Incarceration im Leistencanale selbst bestand und die Operation keine Sicherheit der Diagnose verschaffte, da die Exstirpation der genannten Cyste unterlassen wurde, so erklärt Schmidt diese Hernie als möglicherweise durch Herabtreten des Bruches in eine präexistirende Hydrocele (funiculi) bilocularis abdominalis entstanden, und nennt sie in diesem Falle: Hernia inguinalis in hydrocelen bilocularem intraabdominalem invaginata (incarcerata), oder er lässt das Vorhandensein einer inguino-properitonealen Hernie zu, bei welcher die im Leistencanale und inneren Leistenringe adhaerent gewordene Darmschlinge den Eingang in die properitoneale Tasche verlegt hatte und letztere durch seröse Secretion der Sackmembran in eine Hydrocele herniosa umgewandelt wurde. Auf die letztere Erklärung hin will er diesen Fall als eine H. inguinalis (incarcerata) cum hydrocele herniosa properitoneali bezeichnen. Der Kranke genas nach der Operation, es trat jedoch später ein Recidiv der Hydrocele herniosa ein. — Einen ganz ähnlichen Fall, operirt und beschrieben von Tansini, erwähnt Schmidt in derselben Abhandlung aus den „Annali universali di med. Septemb. 1882.“ Tansini fasste jedoch das abfliessende Bruchwasser als Ascitesflüssigkeit auf, was Schmidt nach seiner Erklärung modi-

ficirt und den Fall als dem seinigen gleich dargestellt wissen will.

33. Der von uns beobachtete Fall betrifft den 23 Jahre alten Steindrucker Christian K. aus Bremen. Derselbe stellte sich mit einer Hernie vor, deren Behandlung er wünschte, da er auf der ihn belästigenden Bruchgeschwulst ein Bruchband nicht tragen konnte. Bei der örtlichen Untersuchung zeigte sich die rechte Leistengegend, sowie diese Hälfte des Hodensackes vollständig normal. Auf der linken Seite dagegen war der Hoden im Hodensacke nicht aufzufinden, sondern fühlte man denselben erst beim Hinaufgehen mit dem Finger in dem Leistencanal. In der vorderen Oeffnung des letzteren konnte man ihn etwas herabziehen und nun als einen verkümmerten, auf der Stufe pueriler Entwickelung stehenden Testikel umtasten.

Hinter diesem Hoden drängte sich eine Bruchgeschwulst hervor, die zum Theil, besonders beim stärkeren Drängen und Pressen, zum Scrotum heruntertrat, zum Theil aber bei den genannten Bewegungen in grösserer Ausdehnung den ganzen Leistencanal seitlich hervorwölbte, so dass nunmehr in auffälligster Weise die vordere Wand des Leistencanals bis unter die Sp. ant. sup. von einer Bruchgeschwulst emporgehoben war. Bei dieser, bei jeder Wiederholung der

Untersuchung immer von Neuem festzustellenden auffälligen Lagerung der Bruchgeschwulst konnte mit Sicherheit die Diagnose auf das Vorhandensein einer Hernia properitonealis im linken Leistencanal, sowie des vorhandenen Kryptorchismus gestellt werden.

Da die Hernie ja reponibel war, so hätte man versuchsweise an die gewöhnliche palliative Behandlung vermittelst eines Bruchbandes denken können. Man hätte versuchen können durch eine zweckmässige Construction des Pelottendruckes möglicher Weise auch den seitlichen properitonealen Bruchsack soweit zum Verschluss zu bringen, dass Darm oder Netz nicht mehr hineintreten könnten. Allein der Gedanke an diese Vornahme wurde des bestehenden Kryptorchismus wegen von vornherein abgewiesen. Der Druck des Bruchbandes hätte entweder den Testikel selbst in der Bruchpforte treffen müssen oder musste denselben noch weiter in den Bruchsack hinaufdrängen, und wäre damit das Offenhalten des Bruchsackes nur noch begünstigt worden. Da Patient entschieden wünschte, von seinem Uebel befreit zu sein, so wurde ihm die Radicaloperation der Hernie mit gleichseitiger Exstirpatio testis vorgeschlagen und unter seiner Zustimmung am 25. Februar ausgeführt. Es wurde zunächst von einem Längsschnitte, welcher über die

ganze Ausdehnung des Hodensackes bis zur Mitte des Leistencanales sich erstreckte, der testis und der Bruchsack praeparatorisch freigelegt, nach Eröffnung der properitonealen Umhüllung der Testikel stark hervorgezogen, und zeigt sich jetzt beim Einführen des Fingers, dass derselbe frei in dem offengebliebenen Processus vaginalis peritonei gelagert war, in welchen ausserdem noch eine Netzpartie herabtrat. Um das Praeparat möglichst in situ zu erhalten, wurde der Bruchsack ringsherum aus seinen Umhüllungen frei praeparirt, darauf wurde durch den Hals des Bruchsackes eine Fadenschlinge hindurchgezogen, um später ein Hineinschlüpfen des Stumpfes sowie des auch zu durchtrennenden Samenstranges zu verhüten. Beim weiteren Hervorziehen an der Fadenschlinge konnte nun erst der eingeführte Finger in die weite seitliche properitoneale Tasche des Bruchsackes hineindringen. Um diesen properitonealen Bruchsack ebenfalls mit zu entfernen, musste die vordere Wand des Leistencanals in der Hälfte ihrer Ausdehnung gespalten werden. Nachdem dies vollführt, gelang es leicht den ganzen Bruchsack im Leistencanal selbst ringsherum so weit freizulegen, dass nach vorgängiger Abtragung des Samenstranges und sorgfältiger Unterbindung der einzelnen Gefässe nunmehr mittelst einer starken Nadel

eine doppelte Catgutligatur um den Hals des Bruchsackes herumgeschlungen und schliesslich der Bruchsack selbst von der umschnürten Stelle abgetragen werden konnte. Nach sorgfältigem Verschluss und Drainage war unter dem angelegten Occlusivverband der Heilungsverlauf ein vollständig ungestörter. Nach 3 Wochen war Patient ausser Bett und konnte am 27. März mit einem Bruchbande entlassen werden, unter der Anweisung für das nächste Jahr wenigstens noch dauernd diese Schutzvorrichtung beizubehalten.

Die Untersuchung des durch die Operation gewonnenen Praeparates ergab uns nun folgende Verhältnisse, wie wir sie durch die zum Theil schematisirte Figur in der beigefügten Tafel wiedergegeben haben; der Hode selbst besass einen Längsdurchmesser von 2,2 Cm., das an ihm erhaltene Stück des Samenstranges, beiläufig 1 Cm Länge besitzend, bietet ebenfalls ausserordentlich geringe Durchmesserverhältnisse dar. Der aufgeschnittene, ausserhalb des äusseren Leistenringes gelegene Bruchsack (a) zeigt in seiner Beschaffenheit die normalen Verhältnisse der Tunica vaginalis, von ihm erstreckt sich (bei b) der seitliche properitoneale Fortsatz heraus, der eine Längenausdehnung von 8 Cm., einen Breitendurchmesser von 1,3 Cm. besitzt. In der beigegebenen Abbildung haben

wir versucht die Lagerungsverhältnisse zu der vorderen Wand des Leistencanales wiederzugeben.

Um noch einmal die Ausgänge, die Möglichkeit der Diagnose und die Complicationen von Seiten des Hodens bei solchen Hernien zu überblicken, recapituliren wir hier kurz folgendes:

Von den 33 Fällen, die wir zusammengestellt haben, sind 2 als cruro-, 31 als inguino-properitoneale Hernien beschrieben worden. Von der ersten Art ist 1 Fall erst bei der Section, der 2. während der wegen Einklemmung unternommenen und mit Erfolg gekrönten Operation erkannt worden. Von den 31 inguino-properitonealen Hernien sind 23 bei der Section, 8 intra vitam diagnosticirt worden. Von den letzteren wiederum ist 1 palliativ mit Bruchband behandelt, 7 dagegen operirt worden, und zwar ist bei 4 die Diagnose während der Operation, bei 3 bereits vor derselben gestellt worden. Die Heilung erfolgte in den 7 operirten Fällen 6 mal, der eine Todesfall war nur die Folge der bereits vor der Operation bestehenden Peritonitis. Die Operation wurde 6 mal wegen Incarceration ausgeführt und nur einmal wegen des bestehenden Kryptorchismus, der das Tragen eines Bruchbandes vereitelte. Im Ganzen sind von den 31 Fällen inguino-properitonealer Hernien 15 mit mehr oder

weniger ausgesprochen unvollständigen Descensus testiculi complicirt gewesen.

Daran anschliessend möchten wir für diejenigen Fälle der Hernia inguino-propearitonealis, die mit Kryptorchismns complicirt sind, die Radicaloperation als die einzig mögliche und rationelle Behandlung bezeichnen. Die Entscheidung der Frage, ob bei allen, auch ohne die obige Complication auftretenden reponiblen Hernien der Art diese Behandlung zu wählen ist, wollen wir hier nicht treffen; allerdings die Möglichkeit, ja die wahrscheinliche Nothwendigkeit einer solchen müssen wir unseren oben gegebenen Auseinandersetzungen gemäss ohne weiteres zugeben.

Zum Schlusse sei es mir noch gestattet, an dieser Stelle die angenehme Pflicht zu erfüllen, meinem hochverehrten Herrn Lehrer, Prof. Dr. Vogt, für die gütige Unterstützung beim Anfertigen meiner Arbeit den wärmsten Dank auszusprechen.

Lebenslauf.

Alfons von Chrzanowski, katholischer Confession, Sohn des Rittergutsbesitzers Anton von Chrzanowski auf Ostrowo bei Lopienno (Posen) und der Walerya, geb. von Cembrowicz, wurde am 10. November 1859 zu Ostrowo geboren. Den ersten Unterricht genoss er im elterlichen Hause bei einem Hauslehrer. Von Michaeli 1870 bis 1877 besuchte er das Gymnasium zu Posen, von da ab das Gymnasium zu Wongrowitz, welches er Michaeli 1879 mit dem Zeugniss der Reife verliess. Hierauf begab er sich nach Breslau, um Medicin zu studiren, und ging alsdann Ostern 1881 nach der Universität Halle-Wittenberg über, wo er am 8. Februar 1882 das Tentamen physicum bestand. Michaeli 1882 begab er sich nach Greifswald, wo er am 24. März 1884 das Staatsexamen beschloss und am 5. April d. J. das Examen rigorosum bestanden hat.

Während seiner Studienzeit hat er die Vorlesungen folgender Herren Professoren und Docenten gehört resp. in deren Kliniken practicirt:

In Breslau:

Dr. Born: Osteologie und Syndesmologie.

Prof. Dr. Cohn: Specielle Botanik. Ausgewählte Kapitel aus der Physiologie der Pflanzen.

Dr. Gabriel: Ueber Anatomie und Entwickelungsgeschichte der für die Medicin wichtigen Thiere. Ueber die Theorie Darwins und die allgemeinen Grundzüge einer Stammesgeschichte der Thiere.

Prof. Dr. Grube: Zoologie.

Dr. Grützner: Physiologie der Stimme und Sprache.

Prof. Dr. Haeser: Encyclopaedie und Methodologie der Medicin.

Prof. Dr. Hasse: Morphologie des Menschen. Präparirübungen. Ueber den Bau der Sinnesorgane des Menschen und der Thiere. Morphologie des Skelettes.

Prof. Dr. Heidenhain: Physiologie des Menschen. Ueber das Blut und die Athmung.

Dr. Joseph: Die wichtigsten Capitel der medicinischen Zoologie.

Prof. Dr. Loewig: Anorganische Experimentalchemie.

Prof. Dr. Meyer: Experimentalphysik.

In Halle:

Prof. Dr. Ackermann: Allgemeine Pathologie. Pathologische Anatomie und Histologie.

Prof. Dr. Bernstein: Physiologie der animalen Functionen. Medicinische Physik.

Dr. Küssner: Auscultation und Percussion. Specielle Pathologie und Therapie.

Dr. Oberst: Chirurgisch-propädeutische Klinik.

Geh. Medicinal-Rath Prof. Dr. Olshausen: Theoretische Geburtshülfe. Geburtshülflich-gynaekologische Klinik. Geburtshülflicher Operationscursus.

Geh. Medicinal-Rath Prof. Dr. Volkmann: Chirurgische Klinik.

Geh. Medicinal-Rath Prof. Dr. Weber: Medicinische Klinik.

In Greifswald:

Prof. Dr. Arndt: Ausgewählte Kapitel aus der Lehre von den Nervenkrankheiten Elektrotherapie. Psychiatrische Klinik.

Dr. Beumer: Oeffentliche Gesundheitspflege.

Prof. Dr. Grohé: Ueber Geschwülste. Pathologischer Cursus.

Prof. Dr. Haeckermann; Gerichtliche Medicin.

Prof. Dr. Krabler: Kinderklinik. Ueber Schutzpockenimpfung.

Dr. Löbker: Chirurgische Anatomie. Ueber Fracturen und Luxationen.

Prof. Dr. Mosler: Specielle Pathologie und Therapie. Medicinische Klinik.

Geh. Medicinal-Rath Prof. Dr. Pernice: Gynaekologische Klinik.

Prof. Dr. von Preuschen: Pathologie und Therapie des Wochenbettes.

Prof. Dr. Schirmer: Augenheilkunde. Augenoperationen. Ophthalmoscopische Uebungen. Augenklinik.

Dr. Schondorff: Ohrenärztliche Poliklinik.

Dr. Strübing: Laryngoscopischer Cursus.

Prof. Dr. Schulz: Arzneimittellehre.

Prof. Dr. Vogt: Allgemeine Chirurgie. Specielle Chirurgie. Chirurgische Klinik. Chirurgischer Operationscursus.

Allen diesen seinen hochverehrten Herren Lehrern stattet der Verfasser bei dieser Gelegenheit seinen wärmsten Dank ab.

Thesen.

I.

Bei einer Hernia inguino-properitonealis reponibilis mit Kryptorchismus ist die Radicaloperation zu machen.

II.

Bei tuberculösen Knochenaffectionen verdient neben der localen Behandlung des Leidens die Allgemeinbehandlung des Patienten die grösste Beachtung.

III.

Im ersten Stadium der Pneumonie ist bei starken Menschen der Aderlass ein empfehlenswerthes Heilmittel.

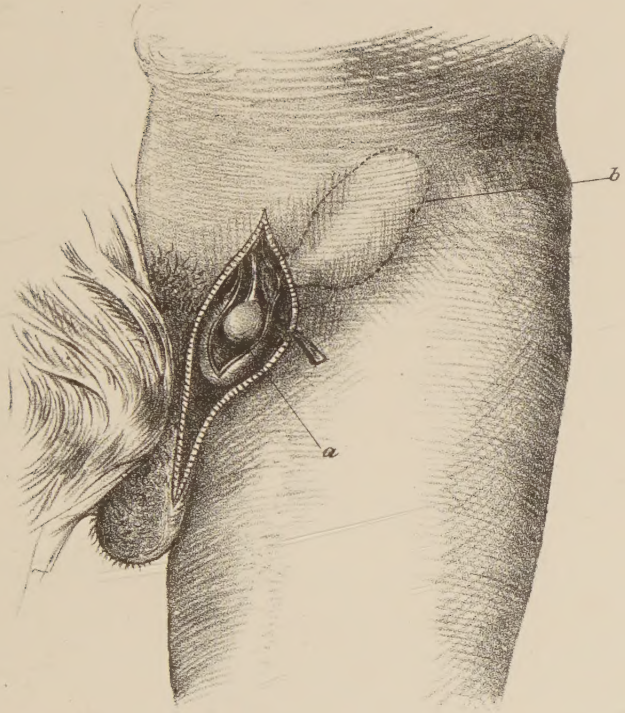

Lith. Anstalt von Julius Abel in Greifswald.